



**FRESENIUS  
KABI**

caring for life

REVISTA SEMESTRAL | Nº 1 | 2018

# infoDIGEST

REVISTA DE ACTUALIZACIÓN EN PATOLOGÍA DIGESTIVA

## Síndrome diarreico en patología colorrectal

### TEMA DE REVISIÓN

**Síndrome diarreico  
tras la cirugía  
colorrectal:  
alteraciones funcionales  
del intestino**

### FORMACIÓN ACREDITADA

#### CASO CLÍNICO 1

**Síndrome diarreico  
en enfermedad  
diverticular complicada  
con fístula  
colovaginal**

#### CASO CLÍNICO 2

**Paciente con desnutrición  
severa y síndrome  
diarreico tras debut  
oclusivo intestinal  
por cáncer de recto  
localmente avanzado**

PATROCINADO POR

---



DIRECCIÓN EDITORIAL

---

 *Profármaco.2*

Avda. República Argentina,  
165, pral. 1ª.  
08023 Barcelona

ISSN 2604-4161  
DL B 15728-2018



# infoDIGEST

REVISTA DE ACTUALIZACIÓN EN PATOLOGÍA DIGESTIVA

## CONTENIDO

Nº 1 | 2018

<b>Editorial</b> .....	2
MIGUEL CIVERA ANDRÉS	

### TEMA DE REVISIÓN

<b>Síndrome diarreico tras la cirugía colorrectal: alteraciones funcionales del intestino</b> .....	4
JORGE A. BENAVIDES BULEJE, EMILIO PEÑA ROS Y PEDRO A. PARRA BAÑOS	

### FORMACIÓN ACREDITADA

#### CASO CLÍNICO 1

<b>Síndrome diarreico en enfermedad diverticular complicada con fístula colovaginal</b> .....	12
EMILIO PEÑA ROS, JORGE A. BENAVIDES BULEJE y PEDRO A. PARRA BAÑOS	

#### CASO CLÍNICO 2

<b>Paciente con desnutrición severa y síndrome diarreico tras debut oclusivo intestinal por cáncer de recto localmente avanzado</b> .....	16
EDUARDO POLO MARQUÉS, VICENTE ALONSO ORDUÑA, IRENE TORRES RAMÓN, ANA COMÍN ORCE, PILAR FELICES LOBERA, ANA NUÑO ALVÉS, IBON GURRUCHAGA SOTES y BELÉN LÓPEZ ROLDÁN	

**P**resentamos el primer número de la revista **InfoDIGEST**, orientada a la formación del personal sanitario en problemas relacionados con la patología digestiva y la nutrición. Cada número abordará un tema de manera monográfica y constará de una revisión y dos casos clínicos aportados por distintos especialistas. El doble objetivo es que la revista nos ayude a profundizar los conocimientos sobre estas patologías y sea de utilidad en la práctica clínica habitual.

En este número de la revista se va a abordar el síndrome diarreico que aparece tras la cirugía colorrectal. El aumento de la incidencia del cáncer colorrectal, así como la alta prevalencia de otras patologías que afectan al intestino grueso (enfermedad diverticular, enfermedad inflamatoria intestinal, colitis isquémica, etc.), hacen que un alto número de pacientes requieran tratamiento con estas técnicas quirúrgicas y puedan presentar complicaciones secundarias a las mismas.

La diarrea, considerada como el aumento del volumen, la frecuencia y/o la disminución de la consistencia de las heces, puede aparecer en múltiples enfermedades, como consecuencia de los tratamientos (fármacos, cirugía, quimioterapia o radioterapia) e incluso asociada a nutrición enteral (DANE). El síndrome diarreico refleja la alteración de una o varias de las funciones del aparato digestivo (secreción, digestión, absorción o motilidad) y produce un trastorno en el transporte intestinal de agua, electrolitos y nutrientes.

Las funciones fundamentales del colon son la absorción de agua, electrolitos, ácidos grasos de cadena corta y el enlentecimiento del tránsito intestinal. Por tanto, es lógico que la resección total o parcial del intestino grueso se pueda acompañar de un aumento importante del volumen fecal y de la variación en su consistencia y composición.

El riesgo y la gravedad de este síndrome diarreico dependerán fundamentalmente del tipo de cirugía, es decir, segmento y longitud del intestino resecado, presencia y localización de alguna ostomía (ileostomía o colostomía) y la funcionalidad y capacidad de adaptación del intestino remanente. Si además se produce una resección importante del íleon distal con colon en continuidad, puede aparecer diarrea colerética por malabsorción de sales biliares<sup>1</sup>.

Hemos de recordar que las propias patologías que afectan al intestino grueso (colitis ulcerosa, enfermedad diverticular, etc.) y los tratamientos (quimio-radioterapia) también pueden causar directamente o empeorar la diarrea.

Las consecuencias más importantes de la diarrea que puede aparecer tras la cirugía colorrectal son la deshidratación, las alteraciones electrolíticas y la desnutrición, sin olvidar la repercusión en la calidad de vida de los pacientes.

Respecto a la desnutrición del paciente quirúrgico, sabemos que produce aumento de la dehiscencia de suturas y pérdida de anastomosis, alteraciones del sistema inmune con mayor riesgo de infecciones, pérdida de masa y función muscular (sarcopenia) con disminución de la capacidad cardiorrespiratoria y de la recuperación funcional (movilidad), entre otras. Todo ello producirá un aumento de la morbilidad, de las estancias hospitalarias y de los costes sanitarios.

El tratamiento del síndrome diarreico consistirá en la prevención y corrección de la deshidratación y los desequilibrios electrolíticos, y en evitar y tratar la desnutrición y el déficit de micronutrientes. En muchas ocasiones será necesario el tratamiento farmacológico (loperamida, codeína, colestiramina, octreótida, etc.). Es importante que el abordaje de este problema se realice de forma multidisciplinar por cirujanos, enfermeros, nutricionistas y endocrinólogos.

En líneas generales, tras la cirugía habrá que vigilar el balance de líquidos y, en caso de deshidratación o riesgo de la misma, se evitarán líquidos como agua, zumos, colas, infusiones, caldos, etc. y se utilizarán soluciones orales caseras o comerciales que contengan agua, glucosa y sales en proporciones adecuadas, aunque en ocasiones habrá que recurrir a la reposición intravenosa. Las cirugías que implican ileostomías o colostomías proximales son las que se acompañan de mayor riesgo. Por el contrario, la sigmoidectomía o la hemicolectomía izquierda no producen normalmente problemas por pérdidas hidro-salinas ni aumento del número de deposiciones. La educación de los pacientes en este tema (hidratación y vigilancia del volumen de diuresis) previa al alta hospitalaria será muy importante para evitar los reingresos por fracaso renal.

La dieta tras la resección colónica se individualizará en función de la técnica quirúrgica, el intestino

---

remanente, la fase evolutiva y la gravedad del cuadro diarreico. El objetivo es disminuir las pérdidas de agua y electrolitos, así como enlentecer la motilidad y mejorar la absorción de los nutrientes. En general, se recomienda fraccionar la ingesta y utilizar métodos culinarios sencillos (hervido, horno, plancha, vapor). Se evitarán condimentos y alimentos irritantes de la mucosa intestinal o excitantes (vinagre, café, chocolate, etc.) o flatulentos (col, legumbres, guisantes, etc.), e inicialmente los alimentos con alto contenido en lactosa. La recomendación de una dieta pobre en residuos o pobre en fibra insoluble dependerá del segmento colónico reseado y, en su caso, de la localización de la ostomía. Con el tiempo, y según la tolerancia del paciente (adaptación intestinal), se intentará la introducción de nuevos alimentos y técnicas culinarias<sup>2,3</sup>.

En caso de desnutrición o si la ingesta no llega a cubrir los requerimientos calórico-proteicos, a pesar de las recomendaciones dietéticas, será necesario instaurar tratamiento nutricional (suplementación

oral, nutrición enteral o parenteral) según las guías clínicas<sup>4</sup>. En ocasiones habrá que recurrir a la utilización de fórmulas orales-enterales peptídicas, cuando haya intolerancia digestiva a las fórmulas poliméricas.

En este primer número de la revista **InfoDIGEST** se presenta una excelente revisión sobre el síndrome diarreico y las alteraciones funcionales intestinales que aparecen tras la cirugía colorrectal. Se describen los factores que influyen en la aparición de estas complicaciones y las recomendaciones para el manejo de las mismas. Posteriormente se exponen dos casos clínicos reales con un abordaje práctico. El primero trata de una paciente con enfermedad diverticular complicada con una fístula colovaginal de difícil manejo y en el segundo se aborda el caso de un paciente con cáncer de recto, portador de colostomía previa a la cirugía definitiva.

Finalmente, como coordinador quiero agradecer a los autores su esfuerzo y colaboración.

---

*Miguel Civera Andrés*

Sección de Nutrición  
Servicio de Endocrinología y Nutrición  
Hospital Clínico Universitario Valencia

---

## BIBLIOGRAFÍA

1. Arenas JJ, Abilés J, Moreno G, Tortajada B, Utrilla P, Gándara N. Ostomías de alto débito: detección y abordaje. *Nutr Hosp.* 2014; 30: 1391-6.
  2. Riobó P, Sánchez O, Burgos R, Sanz A. Manejo de la colectomía. *Nutr Hosp.* 2007; 22 (Supl.2): 135-44.
  3. Saló i Solà ME. Dieta en la resección intestinal. En: Salas-Salvadó J, Bonada A, Trallero R, Saló i Solà ME, Burgos R, eds. *Nutrición y dietética clínica*. Barcelona: Elsevier España SL, 2014; 519-31.
  4. Weimann A, Braga M, Carli F, Higashiguchi T, Hübner M, Klek S, et al. ESPEN guidelines: Clinical Nutrition in Surgery. *Clin Nutr.* 2017; 36 (3): 623-50.
-

# SÍNDROME DIARREICO TRAS LA CIRUGÍA COLORRECTAL

## Alteraciones funcionales del intestino

---

Jorge A. Benavides Buleje,  
Emilio Peña Ros y Pedro A. Parra Baños  
E.B.S.Q. Coloproctology  
Unidad de Coloproctología.  
Hospital General Universitario Reina Sofía (Murcia)

## INTRODUCCIÓN

En el tratamiento de la patología colorrectal se puede recurrir a resecciones del intestino grueso de forma parcial o total, y éstas, a su vez, se pueden tratar con la continuidad del tubo digestivo mediante anastomosis y/o con estomas derivativos, pudiendo ser, éstos últimos, en asa o terminales y temporales o definitivos (**TABLA 1**). **Toda esta combinación de alternativas quirúrgicas puede producir, en mayor o menor medida, una alteración en la capacidad absorbente del intestino grueso, modificando la consistencia y composición de las heces, así como originar desequilibrios hidroelectrolíticos**<sup>1</sup>. Asimismo, si a esto le agregamos los tratamientos oncológicos establecidos, uno de cuyos efectos secundarios más frecuentes es la diarrea, la combinación puede resultar pernicioso y en ocasiones requiere un manejo complejo para controlar estos efectos adversos.

En la presente revisión estudiaremos las alteraciones funcionales digestivas que se producen tras una resección colorrectal, independientemente de su causa, a saber: cáncer colorrectal, enfermedad diverticular del colon, vólvulo intestinal, colitis ulcerosa, poliposis colorrectal, angiodisplasia, colitis isquémica y colitis actínica<sup>1</sup>; aunque hay que recalcar que haremos referencia a las del tratamiento del cáncer colorrectal por su mayor frecuencia y su impacto en la calidad de vida de los pacientes, así como por el aumento de probabilidad de afectación funcional debido a la combinación de terapias que requiere.

Dentro del concepto de estas alteraciones funcionales digestivas que pueden padecer los pacientes sometidos a cirugía colorrectal se incluye la **diarrea**, así como un cortejo sintomático que incluye incontinencia fecal, evacuaciones frecuentes, urgencia defecatoria y sensación de vaciamiento incompleto, fundamentalmente tras cirugía del recto<sup>2</sup>.

## RECUERDO FISIOLÓGICO

El intestino grueso ejerce un rol crucial en el mantenimiento del equilibrio hidroelectrolítico del cuerpo humano; a él llegan diariamente unos 1.500-2.000 ml de secreciones desde el tracto gastrointestinal superior. La gran mayoría del agua es absorbida, especialmente en el colon derecho, eliminándose con las heces unos 100-150 ml. En general, el colon absorbe sodio y cloro, en tanto que secreta moco con cantidades moderadas de bicarbonato<sup>3</sup>.

Por otro lado, de nuestra ingesta diaria, las fibras dietéticas son sustancias macromoleculares complejas que no se digieren por las enzimas digestivas humanas y se fermentan por las bacterias colónicas, principalmente en el ciego, produciendo ácidos grasos de cadena corta (acético, propiónico y butírico), alcoholes y gases, reduciendo la carga osmótica del colon, evitando la pérdida de líquido y facilitando la absorción del sodio<sup>1,3</sup>.

Por otra parte, en lo que respecta a la motilidad colónica, se han identificado diferentes patrones de contracción, a saber: contracciones únicas no propagadas, ondas de presión anterógradas (movimiento en masa), ondas de presión retrógradas y actividad motora colónica<sup>3</sup>. Las primeras son frecuentes y afectan a segmentos cortos, siendo su función mezclar el bolo fecal facilitando la absorción, en tanto que los movimientos en masa aparecen pocas veces al día e involucran grandes segmentos del colon, movilizándolo el contenido fecal distalmente. La función de las ondas de presión retrógrada y de la actividad motora colónica no es bien conocida, aunque se menciona que en el colon derecho se producen ondas retrógradas que facilitarían la fermentación bacteriana en el ciego<sup>1</sup>.

Por lo tanto, **una resección del intestino grueso por sí misma, independiente de alguna hipotética lesión neurológica quirúrgica, puede**

**TABLA 1** • CIRUGÍA COLORRECTAL

Tipo de resección	Parcial	Anastomosis	Según el órgano	Estoma	Según su morfología			
					En asa	Terminal		
Total	Hemicolectomía derecha		Ileocólica o ileorrectal		Según su morfología	En asa		
	Hemicolectomía izquierda		Colo-cólica			Terminal		
	Sigmoidectomía		Colo-rectal		Según su temporalidad	Transitorio		
	Resección de recto		Ileo o colo-anal			Definitivo		
	Colectomía total		Según la morfología		Latero-lateral			
					Término-terminal			
Término-lateral								
Proctocolectomía restauradora		Latero-terminal						

**conllevar cambios en el volumen de las heces**, debido a disminución del volumen total de agua que se absorbe, por cambios de la producción y absorción de ácidos grasos de cadena corta, así como por una alteración de la absorción del sodio.

## FACTORES

Además del hecho de la resección segmentaria colorrectal, hay una serie de factores que contribuyen en la disfunción posoperatoria del tubo digestivo, y éstos pueden depender del paciente, del segmento colorrectal extirpado, del tumor, de la técnica quirúrgica usada y, por último, del tratamiento oncológico.

### Factores dependientes del paciente

**Es importante conocer, previamente a la cirugía, la funcionalidad del tubo digestivo y su continencia, puesto que pueden influir en el resultado final.** Un paciente con antecedentes de síndrome de intestino irritable o una enfermedad inflamatoria intestinal subyacente puede llegar a tener peores resultados funcionales. Asimismo, en pacientes con historia de incontinencia anal se puede modificar la técnica de reconstrucción quirúrgica,

incluso recurriendo a estomas definitivos en algunas ocasiones<sup>4</sup>.

De igual modo, **la edad y el sexo del paciente son factores que median en el resultado funcional obtenido.** Se considera que la disfunción digestiva tiene mayor prevalencia en la población anciana, pero hay indicios de que la edad por sí misma no varía substancialmente la funcionalidad después de la cirugía, y más bien los pacientes jóvenes reportan una peor funcionalidad, afectando a su calidad de vida<sup>5</sup>. En lo referente al sexo, no parece que exista una diferencia funcional, aunque el antecedente de partos en las pacientes mujeres podría influir en la adecuada continencia anal tras la cirugía<sup>6,7</sup>.

### Factores dependientes de segmento colorrectal extirpado

**El nivel de resección del segmento colorrectal influye en la presentación de la disfunción del tubo digestivo.** Se conoce que los pacientes sometidos a hemicolectomía derecha presentan deposiciones diarreicas en el posoperatorio (diarrea colerética), y esto puede ser explicable por el mayor volumen de ácidos biliares que llegan al remanente colónico, al eliminarse la válvula ileocecal, y la ausencia del flujo retrógrado del colon ascendente,





**FIGURA 1**

Datos de identificación del paciente

- Escala  
 • De inicio   
 • Post-dieta

Nombre
Nº H.C.
Fecha de nacimiento
(PEGATINA)

Teléfono:

Edad:

Fecha de encuesta:

Fecha de cirugía colo-rectal (realización de estoma):

Fecha de cirugía de cierre de estoma (ileostomía/colostomía):

**Escala de Síndrome de resección anterior baja**

	No, nunca	Sí, menos de una vez por semana	Sí, al menos una vez por semana		
¿Existen momentos en los que no puede controlar los gases (pedos)?					
¿Tiene alguna pérdida accidental de heces líquidas?					
¿Alguna vez tiene que volver a evacuar antes de una hora desde la última deposición?					
¿Alguna vez siente una necesidad urgente de evacuar que debe apresurarse para llegar al lavabo??					
	Más de 7 veces por día	4-7 veces por día	1-3 veces por día	Menos de 1 vez por día	
¿Cuántas veces precisa ir al aseo para evacuar?					
					TOTAL

**Escala de síndrome de resección anterior baja.**

Modificada de Carrillo A et al., 2016.

comentado anteriormente, aunque con el tiempo suele disminuir<sup>1</sup>. En el caso de las colectomías izquierdas, éstas producen escasa repercusión funcional, salvo si el porcentaje de colon reseca con respecto al total es de consideración, en tanto que la sigmoidectomía como tal es la que menor alteración funcional produce.

**Definitivamente, la resección de recto es la que mayor repercusión tiene en la funcionalidad intestinal final** y la que más se ha estudiado. Ya en 1999, Williamson *et al*<sup>8</sup>. proponen el nombre de “síndrome de resección anterior” a esta entidad clínica, que se manifiesta por urgencia defecatoria, tenesmo rectal, aumento de la frecuencia defecatoria, sensación de evacuación incompleta, ritmo defecatorio errático e incontinencia fecal<sup>9</sup>.

A pesar de ello, no es hasta el año 2012 en que, basados en las revisiones sobre el tema que apuntaban a una causa multifactorial del síndrome de resección anterior baja –SRAB– (cambios anatómicos, sensitivos y musculares) y al magnífico trabajo de investigación del grupo danés de Emmertsen *et al.*, que consideran que esta disfunción podría ser causada por la lesión neural más que a cambios estructurales del neo-recto<sup>10</sup>, **validan una escala que permite medir la gravedad de esta**

**disfunción, admitiendo la comparación de los tratamientos**<sup>11,12</sup>.

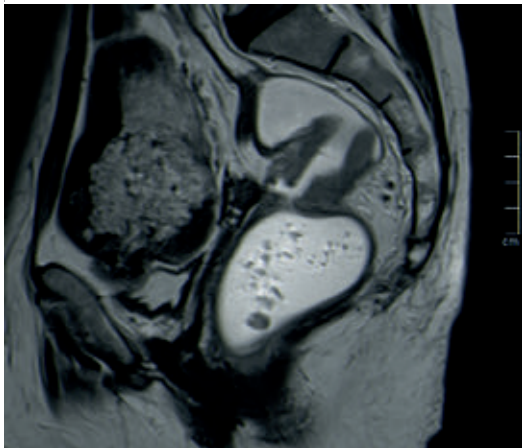
Nuestro grupo ha esquematizado la escala en una sencilla encuesta que facilita a los pacientes marcar lo que ellos perciben, sin los valores que corresponden, para no inducir la respuesta (**FIGURA 1**).

**Más del 60% de los pacientes sometidos a resección rectal con conservación esfinteriana presentarán este síndrome, y durante los primeros meses del posoperatorio se encuentra en casi el 100% de los pacientes, mejorando con el tiempo**<sup>9</sup>. De ahí la importancia de tener una escala de valoración, que se ha validado en varios idiomas<sup>11</sup>, y que nos permite una cuantificación del problema y, mejor aún, la posibilidad de tasar la eficacia de un tratamiento. De otro lado, se ha comprobado que cuando la sección distal es más cercana o implica al complejo esfinteriano (resección interesfinteriana), mayor es la incidencia del síndrome.

### Factores dependientes del tumor

**El tumor como tal influye en la alteración funcional posoperatoria en función de la estadificación tumoral y de la distancia del mismo respecto al complejo esfinteriano.** Cuanto mayor sea la

FIGURA 2



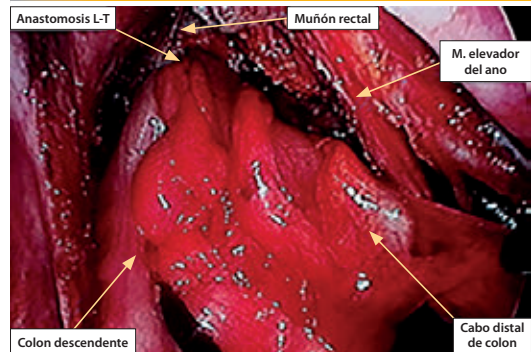
RMN de paciente mujer de 71 años, con adecuada continencia anal y tumor de recto medio. Biopsias de adenocarcinoma y estadificación tumoral T3N1M0. El comité de tumores colorrectales recomienda tratamiento neoadyuvante previo a la cirugía.

estadificación tumoral y el mismo esté más cercano al complejo esfinteriano, mayores serán las probabilidades de afección funcional. Se reconoce que, cuanto menor sea el muñón rectal (anastomosis localizadas entre los 3 y 7 cm de margen anal), mayores serán la frecuencia defecatoria, la incontinencia, los problemas de vaciado y la dificultad para discriminar heces de gas<sup>7</sup>, con lo que la función defecatoria se verá más comprometida.

### Factores dependientes de la técnica quirúrgica usada

De momento no se ha demostrado que exista alguna diferencia en el resultado funcional posoperatorio entre la vía abierta, laparoscópica o por robot<sup>7</sup>. Asimismo, la escisión total mesorrectal como patrón oro de la cirugía del cáncer de recto no parece que influya, en sí, en el resultado funcional, sino más bien por eventos relacionados con ella, como la radioterapia previa a la cirugía, la altura de la anastomosis, las lesiones de los nervios pélvicos y las lesiones del complejo esfinteriano<sup>13</sup>. Un contexto similar se observa con la microcirugía endoscópica transanal (TEM), con respecto a la dilatación anal por el rectoscopio que se usa, reportándose buenos resultados funcionales, con una disfunción leve de la continencia que mejora con el tiempo y a los 12 meses puede volver a su situación prequirúrgica<sup>7</sup>; pero, en un reciente estudio prospectivo sobre 157 pacientes, se encontró que el 36% de ellos presentaban incontinencia y en un 28% los síntomas persistieron<sup>14</sup>,

FIGURA 3



La misma paciente, a quien se le realiza una resección anterior baja por vía laparoscópica con anastomosis colorrectal latero-terminal e ileostomía de protección en asa.

por lo que se necesitan más estudios respecto a esta técnica.

**La reconstrucción de la continuidad digestiva en la cirugía juega un papel importante en el resultado funcional.** Al parecer, no hay diferencia substancial en los resultados funcionales si esta reconstrucción se realiza con sutura manual o mecánica<sup>7</sup>. Por otro lado, se ha sugerido que, en la cirugía de recto, las anastomosis término-terminales tienen peor resultado funcional que aquellas en las que se usa algún tipo de reservorio. En una revisión no sistemática, pero con estudios de alto nivel de evidencia, se reporta que en las resecciones de recto bajas (a menos de 3 cm del margen anal) la reconstrucción con reservorio fue mejor con una anastomosis latero-terminal, seguida de la coloplastia transversa, y con mayor afección de la funcionalidad defecatoria con un reservorio en J<sup>15</sup> (FIGURAS 2 y 3).

Otro factor a agregar a la técnica quirúrgica es el resultado funcional del intestino grueso tras el cierre de una ileostomía de protección. Se informa de que **la colitis por desviación se asocia con una peor función tras pasar los 6 meses sin cerrar la ileostomía<sup>7</sup>**, y en una publicación reciente sobre pacientes con síndrome de resección anterior se encontró que el cierre de la ileostomía dentro de los 6 meses fue un factor protector<sup>16</sup>, por lo que se recomienda intentar su cierre en dicho plazo.

### Factores dependientes del tratamiento oncológico

La **radioterapia**, como se ha comentado en párrafos previos, influye en la disfunción defecatoria y **es considerada un factor de riesgo en los pacientes**

sometidos a cirugía de recto, con un aumento de la frecuencia de deposiciones, del uso de anti-diarreicos y de incontinencia fecal. Asimismo, se indica que la radioterapia preoperatoria tendría menor toxicidad que la posoperatoria<sup>7</sup>. Por otra parte, aunque se conoce que muchos de los quimioterápicos pueden producir síndrome diarreico, en especial las combinaciones de 5-fluorouracilo e irinotecán, su impacto como tal podría ser secundario, comparado con el que produciría la radioterapia<sup>7</sup>. En todo caso, es la combinación de ambos factores, *per se*, lo que empeora el resultado funcional de los pacientes sometidos a cirugía colorrectal.

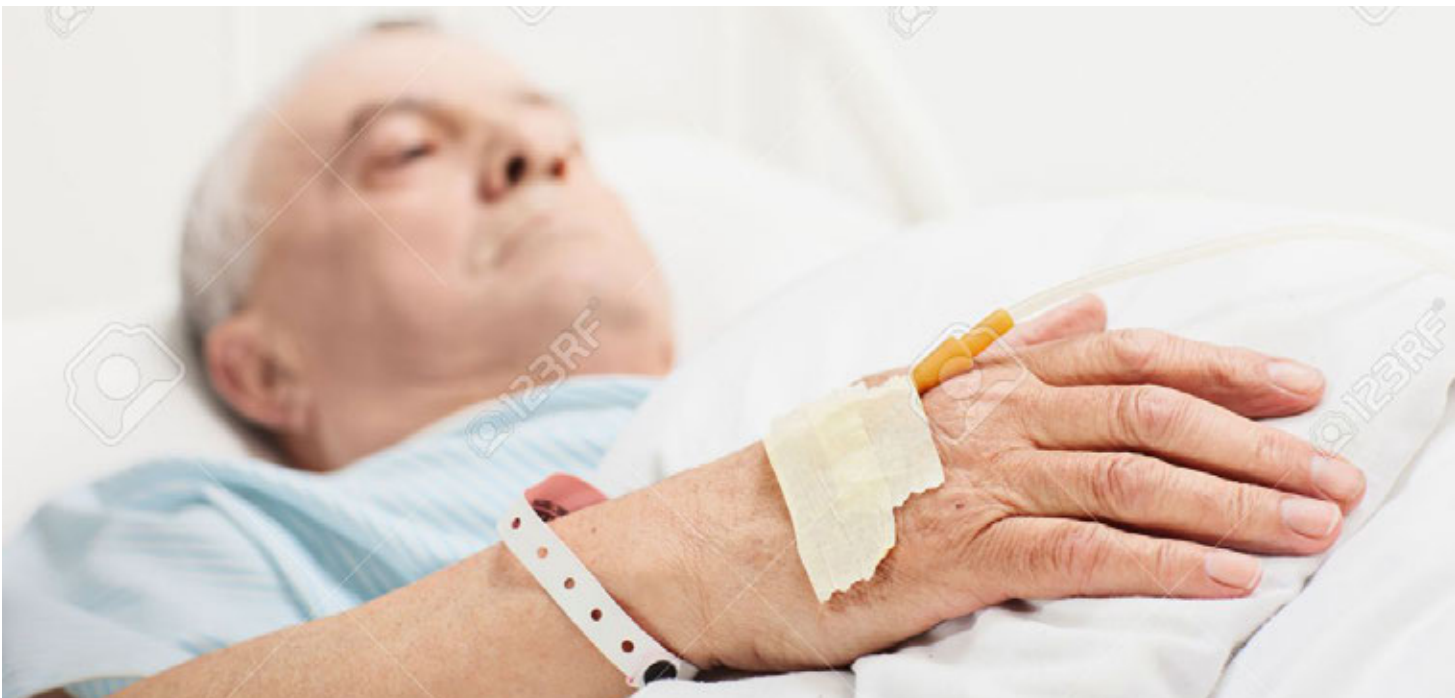## RECOMENDACIONES DE MANEJO

Tal como se ha comentado, **la disfunción defecatoria en los pacientes operados de resección colorrectal tiene una causa multifactorial**, donde puede entrar en juego una combinación específica de estos factores. Por lo tanto, se debería planificar un esquema terapéutico para cada paciente. Si bien las indicaciones quirúrgicas de cada patología tienen una cierta estandarización, **debemos aspirar a que el tratamiento sea lo más individualizado posible**, en el afán de mejorar los resultados funcionales y, por ende, la calidad de vida de nuestros pacientes, sin detrimento de la técnica quirúrgica indicada en cada caso.

Lo recomendable es que desde la anamnesis se vayan identificando todos los factores que podrían influir en el resultado final e ir planificando la indicación quirúrgica a realizar, con toda la información disponible sobre su caso, y ponerse de acuerdo con el paciente para optar por el proceso quirúrgico más acorde y eficaz para él.

Un factor a tener en cuenta y sobre el que se está iniciando actualmente en los regímenes de rehabilitación multimodal (*fast-track*) es el estado nutricional y la ingesta oral preoperatoria, habiéndose encontrado que la mejora del estado nutricional previo a la cirugía, con inclusión de dietas con inmunonutrientes, se puede relacionar con una menor tasa de complicaciones infecciosas, sobre todo en el cáncer de recto<sup>17</sup>, con lo que se podría optimizar el resultado funcional final. En este sentido, en el afán de mejorar la disfunción defecatoria de los pacientes con grandes resecciones colónicas se ha reportado un estudio piloto con dieta baja en carbohidratos de cadena corta y polioles (FODMAP) que reduce la frecuencia de deposiciones en estos pacientes<sup>18</sup>.

En función de lo expuesto, se recomiendan una serie de pautas generales para los síndromes funcionales tras cirugía colorrectal, aunque para el síndrome de resección anterior no existe una pauta de tratamiento específica<sup>13</sup>. Estas pautas genéricas se aplicarían tanto para pacientes estomizados como para los que tienen una resección colorrectal, y



van desde la **recomendación de dietas pobres en residuos y/o en fibra insoluble en presencia de deposiciones diarreas**, con adecuación del aporte de fibra pasados unos días, hasta el uso de soluciones rehidratantes y de fármacos que disminuyan el tránsito intestinal, como la loperamida, codeína o difenilolato<sup>1</sup>. La dieta es preferible que sea diversa, incorporando poco a poco los alimentos, fraccionando su toma en 5-6 veces, con un horario regular, evitando grandes volúmenes en pocas tomas, masticando bien los alimentos, con una ingesta de agua de 1,5 l/día, y reduciendo el aporte de lactosa y, por supuesto, de bebidas carbonatadas y alimentos flatulentos (ajo, cebolla, coles, legumbres, espárragos, frutos secos, fritos y salsas)<sup>1</sup>.

**Es recomendable un control del estado nutricional de estos pacientes, bajo supervisión de un nutricionista, por las pérdidas hidroelectrolíticas y de macro y micronutrientes en el contexto del grado de disfunción intestinal que tengan, más aún en los pacientes con estomas de proyección, fundamentalmente el ileal<sup>19</sup>.**

En el caso del síndrome de resección anterior, aparte de las recomendaciones generales y farmacológicas mencionadas, se ha intentado la rehabilitación del suelo pélvico (*biofeedback*) y la estimulación de raíces sacras, así como la irrigación transanal, con mejora funcional, pero hay que anotar que son estudios de bajo nivel de evidencia<sup>13</sup>.

## CONCLUSIONES

La causa de la disfunción intestinal tras resección colorrectal es multifactorial y subyace en la alteración de la capacidad absorbente del intestino grueso, por lo que se debe aspirar a brindar un tratamiento individualizado que debe iniciarse en el preoperatorio. Se han relacionado una serie de factores que influyen en el resultado final de la función intestinal y que dependen del paciente, del segmento colorrectal resecado, del tumor, de la técnica quirúrgica y del tratamiento oncológico indicado. El control sintomático y nutricional es prioritario e irá acorde a la disfunción intestinal que presente cada paciente.

## BIBLIOGRAFÍA

- Riobó P, Sánchez Vilar O, Burgos R, Sanz A. Manejo de la colectomía. *Nutr Hosp*. 2007; 22 (Supl 2): 135-44.
- Chen TY-T, Emmertsen KJ, Laurberg S. Bowel dysfunction after rectal cancer treatment: a study comparing the specialist's versus patient's perspective. *BMJ Open*. 2013; 4: e003374.
- Krogh K, Laurberg S. Colon, Rectum, Anus – Physiology. En: Herold A, Lehur PA, Matzel KE, O'Connell PR (Editors). *Coloproctology, European Manual of Medicine*. Berlin Heidelberg: Ed. Springer Verlag, 2008; 23-31.
- De Miguel M, Jiménez F, Parajó A. Estado actual de la prevención y tratamiento de las complicaciones de los estomas. *Revisión de conjunto*. *Cir Esp*. 2014; 92 (3): 149-56.
- Ramage L, Qiu S, Georgiou, Tekkis P, Tan E. Functional outcomes following ileal pouch-anal anastomosis (IPPA) in older patients: a systematic review. *Int J Colorectal Dis*. 2016; 31: 481-92.
- Rasmussen OO, Petersen IK, Christiansen J. Anorectal function following low anterior resection. *Colorectal Dis*. 2003; 5(3): 258-61.
- Fish D, Temple LK. Functional Consequences of Colorectal Cancer Management. *Surg Oncol Clin N Am*. 2014; 23: 127-49.
- Williamson MER, Lewis WG, Holsworth PJ, May N, Finan PJ, Jonson D. Changes in anorectal function after low anterior resection of the rectum (LAR): a continuous ambulatory study. *Dis Colon Rectum*. 1993; 36: 19.
- De Miguel M, Armendáriz P, Ortiz H. Función defecatoria y calidad de vida con la cirugía preservadora de esfínteres en el cáncer de recto. *Cir Esp*. 2003; 73(1): 52-7.
- Emmertsen KJ, Bregendahl S, Fassov J, Krogh K, Laurberg S. A hyperactive postprandial response in the neorectum – the clue to low resection syndrome after total mesorectal excision surgery? *Colorectal Dis*. 2013; 15 (10): e599-606.
- Carrillo A, Enríquez-Navascués JM, Rodríguez A, Placer C, Múgica JA, Saralegui Y, Timoteo A, Borda N. Incidencia y caracterización del síndrome de resección anterior de recto mediante la utilización de la escala LARS (low anterior resection score). *Cir Esp*. 2016; 94 (3): 137-43.
- Emmertsen KJ, Laurberg S. Low anterior resection syndrome score: Development and validation of a symptom-based scoring system for bowel dysfunction after low anterior resection for rectal cancer. *Ann Surg*. 2012; 255: 922-8.
- Dulskas A, Milliaukas P, Tikuisis R, Escalante R, Samalavicius E. The functional results of radical rectal cancer surgery: review of the literature. *Acta Chirurgica Belgica*. 2014; 116: 1-10.
- Restivo A, Zorcolo L, D'Alia G, Cocco F, Cossu A, Scintu F, Casula G. Risk of complications and long-term functional alterations after local excision of rectal tumors with transanal endoscopic microsurgery (TEM). *Int J Colorectal Dis*. 2016; 31 (2): 257-66.
- Rubin F, Douard R, Wind P. The functional outcomes of coloanal and low colorectal anastomoses with reservoirs after low rectal cancer resections. *Am Surg*. 2014; 80(12): 1222-9.
- Hughes DL, Cornish J, Morris C; LARRIS Trial Management Group. Functional outcome following rectal surgery-predisposing factors for low anterior resection syndrome. *Int J Colorectal Dis*. 2017; 32(5): 691-7.
- Manzanarez M, Martín J, Amo-Salas M, Casanova D; Reducción de la morbilidad postoperatoria en el cáncer colorrectal programado: inmunonutrición oral preoperatoria. *Rev Chil Cir*. 2017; 69(5): 389-96.
- Croagh C, Shepherd S, Berryman M, Muir J, Gibson P. Pilot Study on the Effect of Reducing Dietary FODMAP Intake on Bowel Function in Patients without a Colon. *Inflamm Bowel Dis*. 2007; 13(12): 1522-28.
- Fulham J. Providing dietary advice for the individual with a stoma. *Br J Nurs*. 2008; 17(2): S22-7.

# Formación ACREDITADA

---

Se ha solicitado para los contenidos de esta sección de la revista la acreditación de la **Comisión de Formación Continuada del Servicio Nacional de Salud** y del **Consejo Catalán de Formación Continuada de las Profesionales Sanitarias**.

Los contenidos constan de 4 casos clínicos que se irán publicando en los dos números de la revista correspondiente al año 2018.

Para poder optar a los créditos que se conceden a este programa, se publicará en el siguiente número de la revista la prueba de evaluación correspondiente y se incluirá un impreso donde los profesionales sanitarios que lo deseen deberán transferir las respuestas y remitirlo mediante el sobre adjunto a **Profármaco 2**, para determinar el número de respuestas correctas. Para hacerse acreedor al correspondiente diploma acreditativo, será preciso responder correctamente al 80% de las preguntas formuladas.

---

## TEMARIO

### CASO CLÍNICO 1

---

#### **Síndrome diarreico en enfermedad diverticular complicada con fístula colovaginal ..... 12**

EMILIO PEÑA ROS, JORGE A. BENAVIDES BULEJE y PEDRO A. PARRA BAÑOS

### CASO CLÍNICO 2

---

#### **Paciente con desnutrición severa y síndrome diarreico tras debut oclusivo intestinal por cáncer de recto localmente avanzado ..... 16**

EDUARDO POLO MARQUÉS, VICENTE ALONSO ORDUÑA, IRENE TORRES RAMÓN, ANA COMÍN ORCE, PILAR FELICES LOBERA, ANA NUÑO ALVÉS, IBON GURRUCHAGA SOTES y BELÉN LÓPEZ ROLDÁN

Solicitada la acreditación a la **Comisión de Formación Continuada del Sistema Nacional de Salud** y el **Consejo Catalán de Formación Continuada de las Profesionales Sanitarias**

# Síndrome diarreico

en enfermedad  
diverticular  
complicada con  
fístula colovaginal

**EMILIO PEÑA ROS,  
JORGE A. BENAVIDES BULEJE  
y PEDRO A. PARRA BAÑOS**

E.B.S.Q. Coloproctology.  
Unidad de Coloproctología.  
Hospital General Universitario Reina Sofía  
(Murcia).

## Introducción

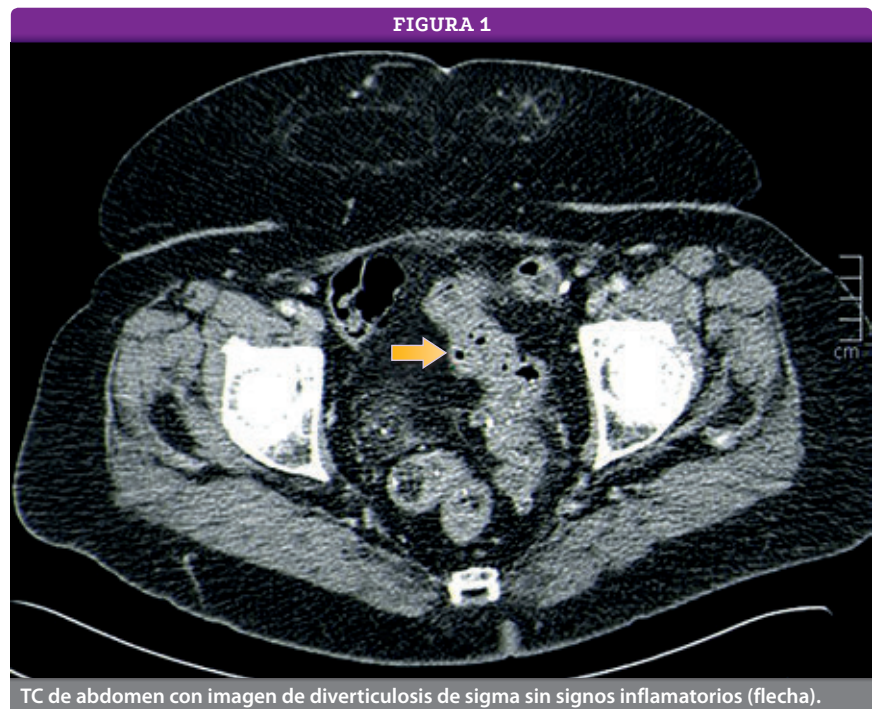
La enfermedad diverticular del colon es una entidad de reciente aparición, observándose un aumento manifiesto en el siglo XX. **La aparición de la enfermedad diverticular se considera relacionada con aspectos dietéticos importantes, como la disminución en la ingesta de fibra.** También se han asociado a un aumento de la prevalencia de la enfermedad diverticular, por debilitación de las fibras musculares y de colágeno del intestino, los siguientes factores: la edad, la ausencia de actividad física y la obesidad.

La enfermedad diverticular se puede clasificar, atendiendo a criterios clínicos, en enfermedad asintomática, sintomática no complicada, sintomática recurrente y complicada (hemorragia, absceso, flemon, perforación, peritonitis, estenosis, fístula, adherencias). La enfermedad sintomática se puede manifestar como un cuadro de diverticulitis aguda, que se manifiesta por dolor en el cuadrante inferior izquierdo del abdomen como síntoma más frecuente, acompañado de irritación peritoneal, y pudiendo asociar náuseas y vómitos, así como alteraciones en el hábito intestinal (estreñimiento o diarrea).

Los factores de riesgo de complicaciones son: ataques recurrentes de inflamación local, masa dolorosa persistente en la fosa ilíaca izquierda, disuria asociada con diverticulosis de sigma, diarrea, estreñimiento, distensión o dolor asociados, rápida progresión de la clínica, edad inferior a 50 años, sobre todo en varones, e inmunodeficiencias.

La diarrea crónica en la enfermedad diverticular es una entidad que a veces está presente y se le da poca importancia, pero que puede afectar a la calidad de vida de los pacientes. Entre las causas de diarrea crónica, podemos encontrar causas inflamatorias, como es el caso de la diverticulitis aguda (Schiller).

**Por ello, aunque la diarrea no es la forma de presentación común de la enfermedad diverticular, debemos tenerla presente como causa de**



TC de abdomen con imagen de diverticulosis de sigma sin signos inflamatorios (flecha).

### diarrea crónica inflamatoria, una vez descartadas otras causas más frecuentes.

Las fístulas colovaginales son una rara complicación de la enfermedad diverticular. Habitualmente aparecen tras una clara historia de enfermedad diverticular del colon con episodios inflamatorios agudos, pero en ocasiones, el paciente puede presentar cuadros inflamatorios oligosintomáticos y desarrollar esta entidad como primera manifestación de la enfermedad.

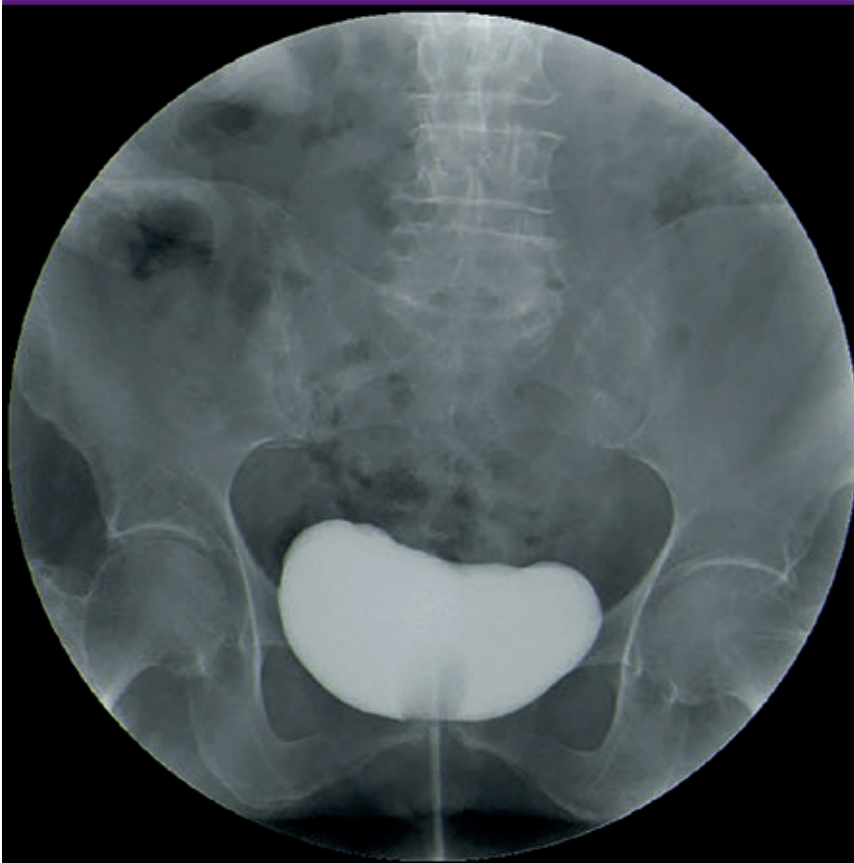## Caso clínico

Mujer de 80 años de edad, seguida en consultas externas de Medicina Interna por diarrea crónica de 5 años de evolución. Entre sus antecedentes destacan hipertensión arterial, dislipemia, obesidad, fibrilación auricular anticoagulada con acenocumarol, e insuficiencia mitral y aórtica leve. Entre los antecedentes quirúrgicos destacan una apendicectomía hace más de 50 años, una histerectomía con doble anexectomía hace 38 años, y una tiroidectomía total por bocio multinodular coloide.

La paciente refiere 3-4 deposiciones diarias, de consistencia líquida, no asociadas a dolor abdominal, sin alteraciones en la coloración ni productos patológicos. Se realiza un análisis de heces y parásitos que resulta negativo. Durante el proceso diagnóstico se realiza una colonoscopia que únicamente evidencia diverticulosis de colon, sin signos inflamatorios ni otras alteraciones. El estudio se completa con una TC de abdomen, que informa lo siguiente: colon y sigma con múltiples divertículos, sin signos de diverticulitis aguda (FIGURA 1). Durante el seguimiento, la paciente refiere que ha comenzado con secreción marronácea a nivel vaginal, realizándose una cistografía (FIGURA 2) y un vaginograma, sin conseguir evidenciar comunicación con el tracto intestinal, por lo que es remitida a nuestra consulta.

A la exploración, la paciente presenta secreción fecaloidea a través de la vagina, explorándose el fondo de saco posterior, en donde parece apreciarse una zona rugosa inflamatoria en el extremo más craneal, en posible relación con un trayecto fistuloso. Se realiza una especuloscopia, que evidencia una zona

FIGURA 2



Cistografía con relleno vesical sin evidencia de comunicación con la luz intestinal.

cicatrizal de histerectomía en la cúpula vaginal por la que fluye material fecal. Se completa la exploración con un test de azul de metileno mediante enema con solución al 10% y tampón vaginal, sin evidencia de manchado del mismo. Se realiza un enema opaco que informa de fístula sigmoideo-vaginal, probablemente secundaria a diverticulitis (FIGURA 3).

Se plantean las diferentes opciones terapéuticas y se decide la intervención quirúrgica. Durante el estudio diagnóstico, la paciente presenta un evento coronario que requiere la colocación de dos *stents* coronarios, lo que obliga a mantener una doble antiagregación durante 6 meses. La paciente queda a la espera de intervención programada y se le recomienda una dieta pobre en residuos/fibra insoluble y de fácil digestión-absorción. Además, se le pauta suplementación nutricional oral con una fórmula oligopeptídica de fácil

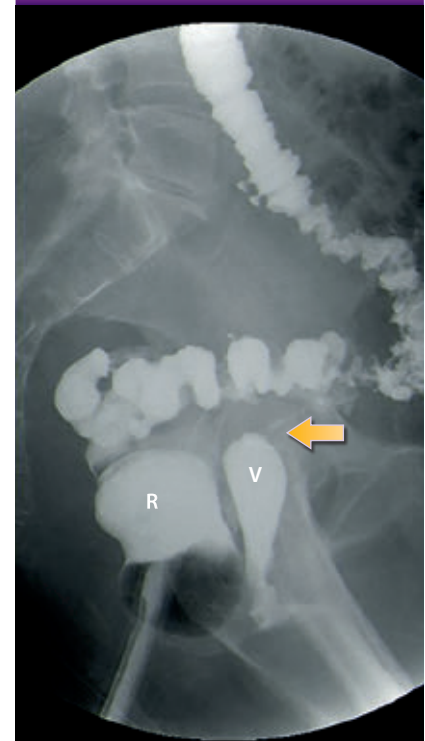
y rápida absorción. Con ello se consigue disminuir las deposiciones diarreicas, la secreción vaginal y mejora el estado nutricional de la paciente.

Pasados seis meses del evento cardiovascular, la paciente es intervenida, realizándose una sigmoidectomía laparoscópica con sutura del orificio fistuloso vaginal e interposición de epiplón, y anastomosis termino-terminal mecánica colorrectal. La evolución posoperatoria es favorable y es dada de alta al sexto día de la intervención.

## Discusión

La diarrea resulta de una disminución de la absorción intestinal o un aumento de la secreción intestinal. Se clasifica como aguda, persistente y crónica. La diarrea crónica es un síntoma común, con una prevalencia estimada de 3-5%. **La inflamación colónica, como sucede en la**

FIGURA 3



Enema opaco visualizando contraste en la ampolla rectal (R), con fístula filiforme (flecha) hacia la vagina (V), con relleno de la misma.

**diverticulitis aguda, puede conducir a una diarrea crónica, aunque es una causa infrecuente de diarrea como único síntoma.**

La enfermedad diverticular del colon tiene una incidencia global de alrededor del 5%, y se incrementa con la edad, alcanzando un 15% a los 50 años y un 30% en mayores de 60 años. Aproximadamente el 40% de los pacientes con diverticulosis desarrollan diverticulitis, y el 5% de este grupo presenta algún tipo de fístula como complicación, de las cuales tan solo el 6% son colovaginales.

Dentro de las complicaciones de la enfermedad diverticular, si analizamos las fístulas que pueden aparecer, observamos que las más frecuentes son las fístulas colovesicales (65%), seguidas por orden de frecuencia de las fístulas colovaginales (25%), coloentéricas, colouterinas (3%) y múltiples (9%). **La mayoría de fístulas colovaginales secundarias**



a diverticulitis se presentan en mujeres que han sido sometidas a una histerectomía previa; por otra parte, la enfermedad diverticular es la causa más común de fístulas colovaginales.

La clínica está dominada por la presencia de flujo vaginal fecaloideo y/o gas, identificado a través de la cúpula vaginal por medio de especuloscopia. **Otras manifestaciones clínicas menos frecuentes en pacientes con una fístula colovaginal son la presencia de masa abdominal palpable, diarrea y malestar general**, propios del episodio agudo de diverticulitis. Estas pacientes con fístula colovaginal secundaria a proceso diverticular suelen manifestar, en un período de semanas a varios meses precediendo a la aparición de la fístula, signos o síntomas de diverticulitis aguda.

**Aunque el diagnóstico puede ser sospechado mediante la clínica, la demostración de la existencia de la fístula mediante diferentes pruebas diagnósticas puede ser difícil.** La especuloscopia, la vaginografía, la colonoscopia, el enema opaco y la TC de abdomen con contraste

rectal consiguen demostrar la comunicación con el tracto intestinal en un porcentaje variable de entre el 30 y el 100% según la prueba y las diferentes series publicadas, debiendo realizar varias de ellas en múltiples ocasiones para consolidar el diagnóstico.

**La suplementación nutricional oral de fórmula oligopeptídica, junto con una dieta sin residuos de fácil absorción, puede ser una opción a considerar en algunos pacientes con diarrea crónica por enfermedad diverticular.** La combinación de ambas en pacientes desnutridos o en riesgo de desnutrición consigue un aporte nutricional adecuado para restaurar un buen estado nutricional. Al disminuir el paso de heces por la región afectada, pueden ayudar a reducir los síntomas producidos por una fístula colovaginal, y al mejorar la diarrea asociada a la enfermedad diverticular, mejoran los síntomas derivados de la enfermedad diverticular en sí, como los episodios de inflamación, y de la fístula colovaginal en particular, controlando el débito de la misma, como sucedió en nuestra paciente.

## BIBLIOGRAFÍA

- Bahadursingh AM, Virgo KS, Kaminski DL, Longo WE. Spectrum of disease and outcome of complicated diverticular disease. *Am J Surg.* 2003; 186(6): 696-701.
- Fernández de Bustos A, Creus Costas G, Pujol Gebelli J, Virgili Casas N, Pita Mercé AM. Per os early nutrition for colorectal pathology susceptible of laparoscopy-assisted surgery. *Nutr Hosp.* 2006; 21(2): 173-8.
- Grissom R, Snyder TE. Colovaginal fistula secondary to diverticular disease. *Dis Colon Rectum.* 1991; 34: 1043-9.
- Headstrom PD, Surawicz CM. Chronic Diarrhea. *Clinical Gastroenterology And Hepatology.* 2005; 3: 734-7.
- Jung HK, Choung RS, Locke GR, Schleck CD, Zinsmeister AR, Talley NJ. Diarrhea-predominant irritable bowel syndrome is associated with diverticular disease: a population-based study. *Am J Gastroenterol.* 2010; 105(3): 652-61.
- Mauri Barberá F, Romero Simó M, Núñez Rodríguez V, Candela Gomis A, Ivorra Muñoz F, Medrano Heredia J. Flujo vaginal fecaloideo como primera manifestación de la enfermedad diverticular del colon. *Rev Sdad Valenciana Patol Dig.* 2000; 19: 61-4.
- Rodríguez M, Artigas V, Trias M, Roig JV, Belda R. Enfermedad diverticular: revisión histórica y estado actual. *Cir Esp.* 2001; 70: 253-60.



Paciente con  
**desnutrición  
severa y síndrome  
diarreico** tras debut oclusivo  
intestinal por cáncer  
de recto localmente  
avanzado

EDUARDO POLO MARQUÉS, VICENTE ALONSO  
ORDUÑA, IRENE TORRES RAMÓN, ANA COMÍN ORCE,  
PILAR FELICES LOBERA, ANA NUÑO ALVÉS, IBON  
GURRUCHAGA SOTES Y BELÉN LÓPEZ ROLDÁN

Servicio de Oncología Médica  
Hospital Universitario Miguel Servet (Zaragoza)



## Caso clínico

Paciente mujer de 70 años de edad, alérgica a contraste yodado, con múltiples antecedentes personales: hipertensión arterial controlada, dislipemia, fibrilación auricular, EPOC leve y enfermedad valvular cardiaca intervenida.

Intervenciones quirúrgicas: reemplazo valvular aórtico en 2006. Aneurisma de aorta ascendente. Recambio valvular mitral, anuloplastia tricuspídea y recambio de aorta ascendente en 2015.

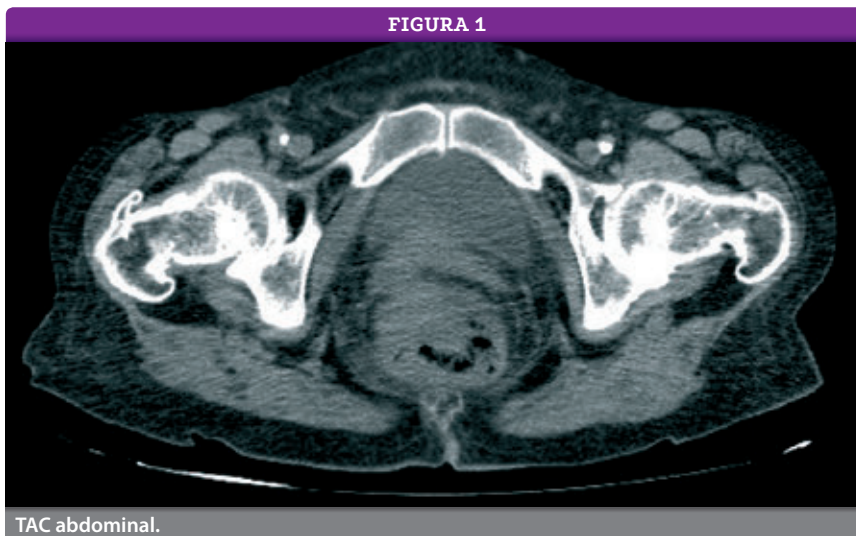Tratamiento actual: acenocumarol 4 mg, pantoprazol 20 mg, metildigoxina, furosemida 40 mg, espironolactona 25 mg, beclometasona/formoterol (1 inhalación cada 12 h), rosuvastatina.

A pesar de los amplios antecedentes personales, mantiene una vida activa para su edad.

La paciente acudió a urgencias por intenso dolor abdominal de 6 horas de evolución que no cedía con metamizol magnésico oral. No refería cambio de ritmo deposicional, habitualmente con tendencia al estreñimiento.

Presentaba una exploración abdominal compatible con un cuadro oclusivo intestinal, y se realizaron las siguientes exploraciones complementarias en el Servicio de Urgencias:

- **TAC abdominal urgente sin contraste:** voluminosa masa rectal de unos 12 x 8 x 8 cm, que ocasionaba un cuadro obstructivo, con signos de infiltración de grasa mesorrectal, engrosamiento de la fascia mesorrectal y pequeñas adenopatías regionales. Colon derecho con abundante contenido fecal, con ciego de 75 mm de diámetro. Hígado, bazo, páncreas y suprarrenales normales. Ectasia moderada (grado 2) del riñón derecho, con uréter igualmente atrapado, probablemente por la masa pélvica. No se identificaban adenopatías retroperitoneales. Aplastamiento de cuerpo vertebral L2 de aspecto antiguo (FIGURA 1).



- **Radiografía de tórax:** sin hallazgos de interés, salvo una leve cardiomegalia.
- **Análítica:** Hb: 10,6 g/dl; VCM: 78 fl; creatinina: 1,34 mg/dl. Resto anodino.

Se intervino de urgencia mediante una **colostomía derivativa sobre varilla en sigma**. La cirugía resultó complicada, por el importante cuadro oclusivo asociado. El posoperatorio fue tórpido, y requirió 26 días de ingreso hospitalario debido a la aparición de diversas complicaciones: un íleo paralítico prolongado, con intolerancia oral y náuseas persistentes que requirieron la colocación de una sonda nasogástrica, una neumonía nosocomial en el lóbulo inferior izquierdo y una desnutrición severa, con edemas en las extremidades inferiores..

La paciente recibió nutrición parenteral por vía central (2.000 ml/día con 2.112 kcal, 1.700 kcal no proteicas) durante 14 días a lo largo de su ingreso hospitalario en Coloproctología. La última analítica previa al alta mostraba Hb: 9,6 g/dl; proteínas totales: 4,3 g/dl; albúmina: 1,8 g/dl y prealbúmina: 10 mg/dl (normal: 17-34).

Sufrió una pérdida ponderal durante su ingreso de unos 6 kg respecto a su peso habitual (54 kg), y deterioro clínico al alta, ECOG 2 (la escala de estado general del paciente oncológico más frecuentemente utilizada en Oncología es la del *Eastern Cooperative Oncology*

*Group*. Clasifica a los pacientes en grados – TABLA 1 –)

Valorada a la semana del alta en consultas de Oncología Médica, tras un comité multidisciplinar de tumores digestivos, la paciente presentaba importante fragilidad clínica. ECOG 2 (frágil). Palidez cutánea. Peso de 47 kg (IMC: 18,3 kg/m<sup>2</sup>). Colostomía funcionante de alto débito con diarrea líquida, con al menos 4-6 cambios de bolsa al día. No presentaba dolor abdominal. Hiporexia marcada. Desanimada.

**TABLA 1** Clasificación del estado del paciente oncológico según el *Eastern Cooperative Oncology Group*

**ECOG 0:** asintomático, vida normal.

**ECOG 1:** el paciente presenta síntomas que le impiden realizar trabajos arduos, aunque se desempeña normalmente en sus actividades cotidianas.

**ECOG 2:** el paciente no es capaz de desempeñar ningún trabajo y se encuentra con síntomas que le obligan a permanecer en la cama durante varias horas al día, además de las de la noche, pero que no superan el 50% del día.

**ECOG 3:** el paciente necesita estar encamado más de la mitad del día por la presencia de síntomas. Necesita ayuda para la mayoría de las actividades de la vida diaria, como por ejemplo vestirse.

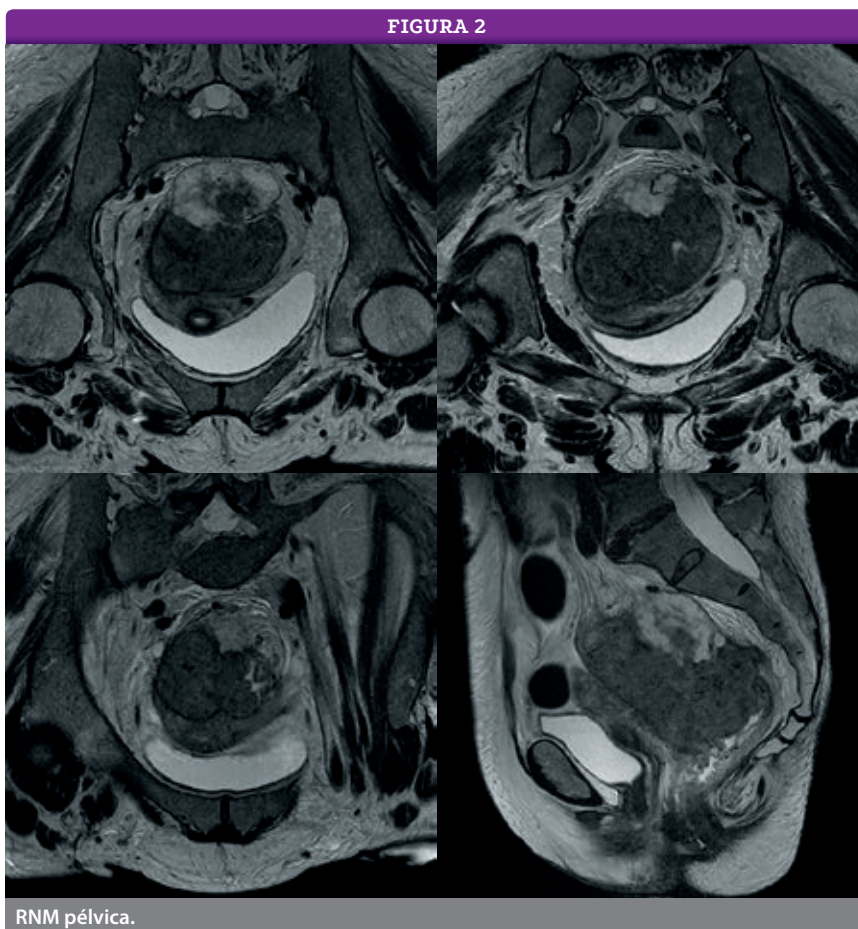
**ECOG 4:** el paciente permanece encamado el 100% del día y necesita ayuda para todas las actividades de la vida diaria.

Se solicitaron diversas exploraciones complementarias de manera preferente, con nueva cita a los 10 días:

- **Análítica completa:** Hb: 9,2 g/dl; VCM: 76 fl; LDH: 654 U/l; creatinina: 1,12 mg/dl; urea: 65 mg/dl; K: 3,2 mEq/l; proteínas totales: 4,6 mg/dl; albúmina: 1,4 mg/dl; prealbúmina: 12 mg/dl; CEA: 26 ng/dl.
- **Rectoscopia:** se exploró hasta unos 7 cm de ano, visualizándose una lesión vegetante que angulaba y estenosaba el colon, no permitiendo el paso del endoscopio. Biopsia: adenocarcinoma colorrectal de patrón convencional G2. RAS/ BRAF no mutado.
- **TAC de tórax, abdomen y pelvis:** presencia de una gran masa pélvica rectal, con infiltración de la fascia mesorrectal y probables adenopatías locorregionales. Ectasia renal derecha de grado 2, secundaria a atrapamiento pélvico del uréter derecho. Lesiones pulmonares fibrosas en los vértices, de aspecto crónico. No se detectó enfermedad oncológica a distancia.
- **RMN pélvica:** presencia de una voluminosa masa rectal media-alta estenosante, bastante bien delimitada, con componente mucinoso posterior, de unos 107 x 78 x 74 mm (LxTxAP), a unos 20 mm de músculo elevador del ano. Contactaba ampliamente con la fascia mesorrectal en su margen anterior, derecho y posterior; infiltrándola con un mamelón en este último. Contactaba con pared posterior de cuerpo-cérvix. Atrapaba en su porción cefálica al uréter pelviano derecho. Adenopatías ilíacas internas bilaterales y comunes izquierdas subcentimétricas. Complejo esfinteriano indemne. Estadio radiológico cT4N+ (FIGURA 2).

A los 10 días la paciente no mostraba recuperación clínica, con importante fragilidad y diarreas por colostomía. Peso: 46 kg. ECOG 2.

**Se planificó tratamiento con intención curativa desde el Comité Multidisciplinar de Tumores Digestivos, con quimioterapia de inducción durante**



**3 meses, seguida de radioterapia pélvica concomitante con capecitabina, y posterior cirugía de rescate de la tumoración rectal. La paciente, no obstante, requería recuperación clínica marcada previa al inicio de dicho tratamiento.**

Desde el punto de vista farmacológico, se administró hierro intravenoso en dosis única (carboximaltosa, 1.000 mg/20 ml), se pautó dexametasona 2 mg/día y se redujeron las dosis de diuréticos hasta su retirada, cambiando asimismo el acenocumarol por una heparina de bajo peso molecular a dosis terapéuticas, para evitar interacciones farmacológicas con la capecitabina. Se recomendó a la paciente, dada la persistencia de alto débito por la colostomía, la ingesta oral exclusiva de Sueroral® (2,5 g de ClNa, 1,5 g de ClK, 2,5 g de HCO<sub>3</sub>Na, 1,5 g de azúcar y 1 l de agua) como única

fente oral de fluidos (500-1.000 ml/día) y se recomendó iniciar tratamiento con loperamida 4 mg antes de desayuno-almuerzo-cena y en la noche (máximo: 16 mg/día).

A nivel nutricional, se educó a la paciente y a su cuidadora principal sobre la dieta hiperproteica, evitando excesos de fibra vegetal y alimentos que facilitasen el tránsito intestinal, intentando aumentar el número de ingestas/día. Se recomendó no beber líquidos en las comidas para evitar facilitar el tránsito, y un aumento puntual del contenido en sal de las comidas, para favorecer la reabsorción de fluidos. Se asociaron suplementos nutricionales orales con una fórmula hiperproteica, normocalórica y oligomérica nutricionalmente completa a base de proteínas de suero lácteo hidrolizadas, con 4,5 g de proteínas por cada 100 ml. Se introdujo de



forma progresiva, hasta llegar a dosis de 750-1.000 ml/día.

Se derivó a la paciente de forma preferente a las consultas de Oncología Radioterápica para valoración y planificación pélvica 3D, y se le citó a las 3 semanas para reevaluación clínica y analítica.

A las 3 semanas, la paciente presentaba una mejoría clínica notable, salía a la calle, y realizaba 2 cambios de bolsa de colostomía al día, con deposiciones semilíquidas y menor débito. Su apetito había mejorado, y no refería dolor. Su peso había aumentado 3 kg en 3 semanas (49 kg). ECOG 1-2.

Analítica: Hb: 10,7 g/dl; VCM: 81 fl; Cr: 1,23 mg/dl; urea: 58 mg/dl; proteínas totales: 4,9; albúmina: 1,9; prealbúmina: 23 mg/dl.

Se ofreció a la paciente la opción de iniciar tratamiento oncológico planificado, dada la mejoría clínica y analítica, aceptando y administrándose un primer ciclo de quimioterapia neoadyuvante según el esquema XELOX (oxaliplatino +

capecitabina), con un 30% de reducción de dosis de ambos fármacos en este primer ciclo. Se administró asimismo una nueva dosis de hierro por vía i.v. (carboximaltosa, 1.000 mg).

Se mantuvo el consejo dietético y la suplementación nutricional oral con la misma fórmula, dada la buena evolución, y se redujo la dosis de dexametasona a 1 mg cada 24 h en el desayuno durante 7 días, para luego suspenderla.

Se administraron 4 ciclos de quimioterapia (cada 21 días), los dos últimos sin la reducción de dosis inicial, con aceptable tolerancia y con recuperación lenta pero progresiva del déficit nutricional, manteniendo deposiciones semilíquidas por colostomía, requiriendo 2-3 cambios de bolsa/día. Peso en el 3.<sup>er</sup> y 4.<sup>o</sup> ciclo: 52 y 54 kg, respectivamente.

En reevaluación radiológica por TAC tras los 4 ciclos de quimioterapia, se confirmó la respuesta parcial oncológica, con reducción marcada de tamaño de la masa pélvica rectal, que ahora medía 6 cm,

con menor ectasia renal derecha respecto al estudio previo basal.

Se administró posteriormente radioterapia pélvica (50,4 Gy, 25 sesiones) concomitante con capecitabina a dosis estándar de 825 mg/m<sup>2</sup> cada 12 horas. La paciente presentó buena tolerancia clínica, salvo un incremento de las diarreas (grado 2) en las últimas 10 sesiones, asociado a tenesmo rectal y radiodermatitis perineal. Se mantuvo el suplemento nutricional oral sin pérdida ponderal ni empeoramiento de los parámetros nutricionales durante la quimiorradioterapia.

La paciente fue intervenida de forma programada a las 8 semanas de la finalización de la quimiorradioterapia, mediante amputación abdominoperineal de Milles sin incidencias, con posoperatorio no complicado y alta en 9 días.

La anatomía patológica mostró un adenocarcinoma colorrectal residual, medianamente diferenciado, de 34 mm de diámetro, que infiltraba el tejido adiposo perirrectal. Afectación microscópica

de 1 ganglio de los 9 analizados, sin desbordamiento capsular. Márgenes libres. TRG-1 (buena respuesta, predominio de fibrosis sobre tumor). Mesorrecto íntegro.

Tras la cirugía, la paciente inició revisiones periódicas.

En la actualidad se encuentra libre de enfermedad oncológica a los 14 meses, manteniendo la calidad de vida previa al diagnóstico de la neoplasia y alcanzando su peso habitual en 6 meses (54 kg, IMC 21,1 kg/m<sup>2</sup>).

## Discusión

La presencia de desnutrición en los pacientes oncológicos suele ser frecuente en estadios avanzados, y más en determinadas neoplasias. La ingesta inadecuada, las alteraciones del metabolismo (aumento del catabolismo muscular) y el síndrome inflamatorio crónico constituyen los tres pilares sobre los que se soporta la desnutrición en el paciente oncológico.

El objetivo del soporte nutricional es mantener o mejorar el estado nutricional de los pacientes mediante varias estrategias, la primera de las cuales es la educación nutricional del paciente y cuidador, imprescindible a la hora del manejo ambulatorio. Si el aporte calórico-proteico a través de la dieta correctamente modificada no es suficiente para cubrir los requerimientos, la administración de suplementos nutricionales orales está recomendada. Las sociedades científicas más relevantes en nutrición (la sociedad europea de nutrición clínica y metabolismo –ESPEN– y la sociedad americana de nutrición enteral y parenteral –ASPEN–) determinan que, cuando la ingesta oral es insuficiente, considerando menos del 60% de los requerimientos diarios calóricos, durante más de 5-7 días en pacientes bien nutridos o más de 3-5 días en pacientes desnutridos o con estrés metabólico, la recomendación de aportes nutricionales externos está justificada, prefiriéndose siempre, si es posible, la vía enteral frente a la parenteral<sup>1,2</sup>.

La mejora nutricional en pacientes oncológicos ha demostrado incrementar la tolerancia y cumplimentación de los tratamientos oncológicos, especialmente de tratamientos combinados de quimiorradioterapia, por lo que debemos considerarla en nuestros pacientes<sup>3,4,5</sup>.

Nuestro caso trata de una paciente con comorbilidad cardiaca intervenida, con buen estado físico, que debuta de urgencia con un cuadro oclusivo secundario a un cáncer de recto localmente avanzado. La cirugía abdominal urgente, asociada a un posoperatorio tórpido, y la no posibilidad de educación nutricional y soporte previo a la intervención, al no ser ésta programada, incrementan marcadamente el riesgo de desnutrición, y más en este caso, asociando diarreas de causa multifactorial.

La recuperación de la desnutrición, con ganancia de masa muscular y ponderal, así como la recuperación funcional de nuestra paciente, eran imprescindibles para plantear un tratamiento oncológico multidisciplinar con el objetivo de “curar” a la paciente de su neoplasia rectal avanzada no resecable de entrada.

Por tanto, en esta paciente el objetivo era doble: por un lado, recuperar nutricionalmente a la paciente para mejorar su calidad de vida, y por el otro, conseguir que pudiera ser candidata a un tratamiento oncológico que posibilitara la exéresis de la neoplasia rectal avanzada que presentaba.

La paciente presentaba una colostomía de alto débito mantenido que requería cuidados continuos para evitar la deshidratación, el desbalance hidroelectrolítico y la desnutrición. El correcto balance hídrico diario, asociado a disminución de alimentos y fármacos que faciliten el tránsito, junto con la administración de loperamida, constituyen las bases del manejo de estas situaciones. A veces se recomiendan ingestas hídricas no superiores a 1.000 ml/día en la fase aguda, por lo que puede ser necesaria la fluidoterapia intravenosa<sup>6</sup>.

La presencia de diarreas nos hace ser más prudentes a la hora de iniciar un soporte nutricional enteral en estos pacientes, lo que justifica la educación nutricional detallada, además del uso de suplementos nutricionales. En ocasiones, ante diarreas de causa multifactorial con alteración grave de la digestión y absorción de nutrientes, es necesario recurrir a fórmulas peptídicas. En estas fórmulas, la osmolaridad es moderada (375-480 mOsm/kg de agua), poseen alto contenido de proteínas hidrolizadas a péptidos, los hidratos de carbono se encuentran en forma de polímeros de glucosa, disacáridos y monosacáridos, y son libres de lactosa. Requieren de una mínima capacidad digestiva. Pueden contener nutrientes específicos, como glutamina, arginina, carnitina y taurina<sup>7</sup>.

---

## BIBLIOGRAFÍA

1. Preiser JC, Schneider SM. ESPEN disease-specific guideline framework. *Clin Nutr.* 2011; 30: 549-52.
  2. Nitenberg G, Raynard B. Nutritional Support of the cancer patient: issues and dilemmas. *Crit Rev Oncol Hematol.* 2000; 34: 137-68.
  3. Baldwin C, Spiro A, McGough C, Norman AR, Gillbanks A, Thomas K, et al. Simple nutritional intervention in patients with advanced cancers of the gastrointestinal tract, non-small cell lung cancers or mesothelioma and weight loss receiving chemotherapy: a randomised controlled trial. *J Hum Nutr Diet.* 2011; 24: 431-40.
  4. Attar A, Malka D, Sabat JM, Bonnetain F, Lecomte T, Aparicio T, et al. Malnutrition is high and underestimated during chemotherapy in gastrointestinal cancer: an AGEO prospective cross-sectional multicenter study. *Nutr Cancer.* 2012; 64: 535-42.
  5. Cao DX, Wu GH, Zhang B, Quan YJ, Wei J, Jin H, et al. Resting energy expenditure and body composition in patients with newly detected cancer. *Clin Nutr.* 2010; 29: 72-7.
  6. Arenas Villafranca JJ, Abilés J, Moreno G, Tortajada Goitia B, Utrilla Navarro P, Gándara Adán N. Ostomías de alto débito: detección y abordaje. *Nutr Hosp.* 2014; 30(6): 1391-6.
  7. De Luis D, Allerby R, Izaola O. Algoritmo de utilización de fórmulas de nutrición enteral. *Endocrinol Nutr.* 2006; 53(5): 290-5.
-



**FRESENIUS  
KABI**

caring for life



# Survimed® OPD

Las **dietas específicas** que facilitan la nutrición del paciente con **malabsorción/maldigestión**

Hiperproteica (18,6 % AET)

100% proteína de suero lácteo hidrolizada

Bajo aporte en grasas (25% AET)

Adecuada ratio MCT/LCT (51/49)

Baja osmolaridad

Financiable por el SNS según la Orden Ministerial SCO/3858/2006 para las indicaciones recogidas en el RD 1030/2006.



Fresenius Kabi S.A.U  
Torre Mapfre - Vila Olímpica  
C/ Marina, 16-18. planta 6  
Teléfono: (+34) 93 225 65 65  
[www.fresenius-kabi.es](http://www.fresenius-kabi.es)  
[www.nutricionemocional.es](http://www.nutricionemocional.es)